BIBLIOTECA 1912

Zur Morphologie und Topographie der Niere.

Inaugural-Dissertation

zur

Erlangung der Doktorwürde

in

der Medizin, Chirurgie und Geburtshilfe

einer

hohen medizinischen Fakultät

der

Friedrich-Wilhelms-Universität Berlin

vorgelegt von

Ernst Wolff

approbiertem Arzt.

Leipzig 1912.

Verlag von Georg Thieme.

Zur Morphologie und Topographie der Niere.

Inaugural-Dissertation

zur

Erlangung der Doktorwürde

in

der Medizin, Chirurgie und Geburtshilfe

einer

hohen medizinischen Fakultät

der

Friedrich-Wilhelms-Universität Berlin

vorgelegt von

Ernst Wolff

approbiertem Arzt.

Leipzig 1912.

Verlag von Georg Thieme.

Gedruckt mit Genehmigung der Medizinischen Fakultät der Universität Berlin.

Tag der Promotion: 28. Februar 1912.

Referent: Geheimer Medizinalrat Professor Dr. **Hertwig**.

Meinen lieben Eltern.

Digitized by the Internet Archive
in 2025

https://archive.org/details/zurmorphologieun0000unse

Die anatomische Betrachtung der menschlichen Niere hat sich in der zweiten Hälfte des vorigen Jahrhunderts hauptsächlich auf den feineren, mikroskopischen Bau und seine pathologischen Veränderungen erstreckt, während man die gröberen morphologischen Verhältnisse mit den seit langem überlieferten Beschreibungen für genügend behandelt hielt. Wandel schuf darin erst die moderne Nierenchirurgie, die mit der im Jahre 1870 erfolgreich ausgeführten Nephrektomie Simons beginnt. Es war insbesondere die Topographie der Niere, die im Interesse des chirurgischen Vorgehens die Aufmerksamkeit auf sich lenkte. Hierher gehören die Arbeiten von Pansch, Helm u. a., die vornehmlich die topographisch-anatomischen Verhältnisse der Niere zu ihrer Umgebung eingehenden Untersuchungen unterzogen haben. Indes erfordert ein rationeller operativer Eingriff an der Niere eine genauere Kenntnis der Gestalt der Niere und ihrer inneren Topographie. Eine dieses ganze Gebiet umfassende Arbeit stellt die Topographie usw. Zondeks[1]) dar.

In einer ebenfalls im Jahre 1903 erschienenen gröfseren Arbeit macht Hauch[2]) an der Hand eines grofsen mit den modernsten Mitteln der Technik bearbeiteten Materials den Versuch, durch Vergleich der Nieren von Embryonen, Kindern und Erwachsenen, neuen Gesichtspunkten in der Beschreibung der Niere, insbesondere ihrer Ausführungswege, Geltung zu verschaffen. Da ich bei Anstellung meiner eigenen Untersuchung an vielen Stellen durch die Hauchschen Ausführungen beeinflufst wurde, will ich hier kurz

[1]) Zondek, Die Topographie der Niere und ihre Bedeutung für die Nierenchirurgie. Berlin, Verl. A. Hirschwald, 1903.

[2]) Hauch, Anatomische Hefte (Meckel und Bonnet). 1903. Heft 1.

auf dasjenige eingehen, was für meine Untersuchungsergebnisse von Interesse ist.

Hauch verfolgt an Hand von Präparaten die Entwicklung der menschlichen Niere etwa von der neunten embryonalen Woche an. Zu dieser Zeit sind bereits die beiden Anlagestellen, aus denen die bleibende Niere beim Menschen entsteht, in innige Berührung gekommen. Der Ureter, der bekanntlich aus dem Wolffschen Gang hervorsprofst, ist in das von ihm ursprünglich räumlich getrennte Nierenblastem hineingewachsen, „welches dem Blastem der Urnierenkanälchen gleichwertig ist.“ (Hertwig[1]). Der Ureter hat sich zunächst baumförmig verzweigt. In der angegebenen Zeit lassen die Endzweige bereits am kranialen und kaudalen Ende eine fächerförmige Anordnung erkennen, die die Grundlage für die späteren Pyramiden bildet. So entstehen aus der Uretersprossung das Mark und die Ausführungswege der entwickelten Niere, während das Blastem den sezernierenden Teil der Rinde liefert.

Die Hauchschen Beobachtungen erstrecken sich zum Teil auf die gegenseitigen räumlichen Beeinflussungen, denen die beiden gleichsam aufeinander zu wachsenden Nierenanlagen unterliegen, und auf die Differenzierungen und Entdifferenzierungen, denen jedes der Teile für sich unterliegt.

Das Blastem zeigt bereits um die neunte Woche eine horizontale Furchung, die etwa an der unteren Grenze des oberen Pols liegt; etwas später stellt sich eine vertikal dazu stehende an der lateralen Gegend ein, wozu dann noch unterhalb der Mitte eine zweite horizontale kommt, so dafs in vielen Fällen etwa um die zehnte Woche die Oberfläche in 4—5 Lappen zerlegt ist; zuweilen werden allerdings auch Nieren gefunden, denen jede äufsere Lappung fehlt. Die Furchen gehen mehr oder minder tief in das Nierenineere hinein. In der Richtung der Furchen nach dem Hilus zu ist auf dem Durchschnitt eine doppelte Reihe von Pseudoglomeruli vorhanden, die sich fast bis zu dem mit Bindegewebe reichlich angefüllten Sinus erstrecken. Hier auf dem Durchschnitt, also gewissermafsen in der Fortsetzung der Furche, an der Grenze zwischen 2 Lappen, springt die Rindensubstanz halbkreisförmig gegen die Ureterverzweigung vor, die gleichsam vor der horizontalen Furche nach oben und unten (oberer und unterer Ast), vor der vertikalen Furche dorsal und ventral ausweicht (ventrale und dorsale Anordnung der Calyces und Fornices).

[1]) Hertwig, Lehrbuch der Entwicklungsgeschichte. 1910.

An der Ureterverzweigung ist inzwischen durch ungleiches Wachstum eine Erweiterung an der ersten Teilungsstelle, der späteren Pelvis, und von dort peripherwärts fortschreitend an der zweiten, dritten usw. zustande gekommen. Man findet nur zuweilen, und anscheinend nicht so häufig wie beim Erwachsenen, in dieser Zeit den unteren Ast stärker ausgebildet, worauf ich am Schlusse meiner Untersuchung noch zurückkommen werde.

Inzwischen schreitet die Differenzierung der Rindenteile fort. Hauch fand in der 14.—16. Woche durchschnittlich 6—8 Rindenlappen, in der 20.—25. Woche etwa 14 Rindenlappen. Geht man nach dem Innern der Niere vor, so findet man die Pyramiden durch vordringende Rindenteile, die Hauch sekundäre Columnae Bertini nennt, mehr oder weniger tief eingekerbt. Hier scheinen bedeutende individuelle Verschiedenheiten zu bestehen. Die Zahl der Calyces bleibt in der Regel hinter der der Rindenlappen zurück.

Die gegen das Becken vordringende Columna einerseits und die medial und nach dem Sinus zu wachsenden Pole anderseits geben dem ursprünglich kugeligen und plumpen Becken auf dem Frontaldurchschnitte eine dreieckige Form. Durch die Polkrümmung werden ferner die beiden Hauptäste deutlicher von der Pelvis getrennt. Die Enge der beiden Hauptcalyces an ihrem Anfang, von denen noch an anderer Stelle zu sprechen sein wird, dürfte hier ihren Ursprung haben.

Dem Stadium der Differenzierung folgt ein zweites der Entdifferenzierung, aber vielfach so, dafs an den verschiedenen Stellen der Übergang des einen in das andere zu verschiedenen Zeiten vor sich geht, wodurch natürlich das Gesamtbild kompliziert und der Überblick erschwert wird. Die Zahl der Rindenlappen, die in der 38.—40. Woche eine fortschreitende Vermehrung erfahren hatte (Hauch zählte bis 30), wird allmählich kleiner; dementsprechend verschwinden auch die Pseudoglomeruli. Aus dem Umstand, dafs die Nieren der Kinder furchenreicher als die der Erwachsenen sind, kann man ohne weiteres entnehmen, dafs dieser Rückbildungsprozefs sich bis weit in die postfötale Zeit hin erstreckt. Auf die Frage, inwieweit die Niere der Erwachsenen als frei von Furchen zu betrachten ist, werde ich noch einzugehen haben.

Während die Entdifferenzierung an der Oberfläche einfach dadurch zustande kommt, dafs das benachbarte Bindegewebe die Furchen ausfüllt, geschieht die Reduktion der Ureterzweige auf eine andere eigentümliche Weise: eine vom Zentrum nach der Peri-

pherie fortschreitende Erweiterung nimmt eine grofse Anzahl der Ureterzweige in sich auf. Die komplizierten Verhältnisse, die Gegenstand eingehender Forschung sind, will ich hier, wo es mir nur auf die groben morphologischen Verhältnisse ankommt, nicht näher betrachten.

Fassen wir kurz die Formveränderungen der Ureterverzweigungen während der Entwicklung zusammen, so können wir drei Stadien unterscheiden.

Zuerst das der baumförmigen Verästelung, aus der sich durch verstärktes Wachstum an den Teilungsstellen (etwa von der zehnten Woche ab) eine zweite Form entwickelt. In diesem Zustand findet man meist ein plumpes, kugeliges Becken. Bei der weiteren Gestaltung der Beckenverhältnisse spielen dann die auf das Becken eindringenden Rindenteile (primäre Columnae Bertini und die sich über dem Sinus krümmenden Pole) eine bedeutende Rolle. So kommt drittens eine (schon von Rathke, Meckels Archiv 1832) beobachtete sekundäre relative Verengerung zustande, die dem Becken den ihm endgültig bleibenden Charakter verleiht. Zu betonen ist, dafs sich schon frühzeitig individuelle Verschiedenheiten geltend machen und dafs sich bei Kindern ebenso häufig wie bei Erwachsenen Ureterverzweigungen von ganz verschiedenem Aussehen zeigen. So finden wir plumpe Becken mit dicht aufsitzenden Fornices einerseits und kleine Becken mit langen, schmalen Calyces anderseits; ferner aber, und in der Mehrzahl der Fälle, Übergangsformen. Mit grofser Konstanz aber zeigt sich die Teilung in einen oberen und einen unteren Ast und die Erweiterung an ihren distalen Enden (sekundäre Becken, Testut), wozu häufig noch ein oder zwei mittlere, direkt in das Becken einmündende Calyces kommen.

Die Hauchsche Arbeit hat mich nun zur Stellung folgender Fragen angeregt:

1. Lassen sich beim Erwachsenen noch Gruppierungen der Marksubstanz erkennen, wie sie uns beim Embryo durch das Vordringen der Rindensubstanz (Columnae) bekannt geworden sind?

2. Wie oft läfst sich auch noch an der Niere des Erwachsenen eine oberflächliche Furchung nachweisen? Besteht etwa eine typische Anordnung der Lappen und korrespondieren sie mit einer Anordnung des Markes?

3. Läfst sich aus der mehr oder minder starken Polkrümmung, bzw. dem Vordringen der Columnen ein Einflufs auf die Gestaltung des Beckens und seiner Kelche erkennen?

Während ich aus den unten aufgeführten Untersuchungen Material für die Beantwortung der beiden ersten Fragen gewonnen zu haben glaube, habe ich für die letzte keine Klärung gefunden; vielleicht ist die Fragestellung insofern falsch, als die vermuteten Zusammenhänge nicht bestehen, oder die in kraniokaudaler Richtung gemessene Hilusenge doch nicht, wie ich angenommen habe, als Ausdruck starker Polkrümmung anzusehen, vielmehr durch andere mir noch unbekannte Entwicklungstendenzen bedingt ist.

Weiterhin habe ich an dem vorliegenden Material topographisch-anatomische Untersuchungen angestellt. Es handelt sich dabei um die praktisch wichtige Frage, wie man vom anatomischen Standpunkte aus das operative Vorgehen bei der Entfernung von Nierensteinen begründen und empfehlen kann, ob und wann man den Stein durch die Nierenspaltung (Nephrotomie) oder durch eine Inzision ins Nierenbecken (Pyelotomie) entfernen soll. Es ist hier nun nicht der Ort, auf dieses Problem näher einzugehen, und ich verweise in der Hinsicht auf die Arbeit Zondeks[1]). Soviel ist von vornherein klar und findet auch in der angegebenen Arbeit eine Würdigung, dafs die Kenntnis der topographischen Verhältnisse zunächst des Beckens für das operative Vorgehen von Bedeutung ist. Diese hier in Betracht kommenden anatomischen Feststellungen haben aber in neuerer Zeit noch einen besonderen Wert dadurch erhalten, dafs es gelingt, die Nierensteine und die Gestalt der Niere im Röntgenbilde darzustellen. Nach den Untersuchungen von Immelmann an 466 Nieren vermag man in 97 % der Fälle den Stein und in etwa 66 % den Schatten der Niere radiographisch nachzuweisen. So ist es denn schon oft am Lebenden möglich, vor der Operation den Stein im Bereich des Nierenschattens zu sehen. Wie wichtig nun die topographisch-anatomischen Untersuchungen in der Niere, die Kenntnis der Lage, Gröfse und Entfernungen des Beckens, seines extra- und intrarenalen Teiles, des oberen und unteren Calyx maior, der kleineren Kelche von der Oberfläche der Niere und der einzelnen Teile voneinander sind, das erhellt wohl auf den ersten Blick. Würden wir doch damit eine anatomische Grundlage zur genaueren topographischen Bestimmung des Steines in der Niere gewinnen und dem Chirurgen einen sichereren Anhaltspunkt für sein operatives Vorgehen geben. Herr Dr. Zondek hat diese Untersuchungen bereits früher (1903) gemacht

[1]) Zondek, Nephrotomie und Pyelotomie? Berl. klin. Wochenschrift 1909, Nr. 22.

und auf seine Anregungen habe ich diese Messungen weiter ausgeführt. Herr Dr. Zondek stellte mir 16 menschliche Nieren zur Verfügung, die er in derselben Weise wie die früher von ihm beschriebenen Präparate behandelt hatte. Bekanntlich wird gewöhnlich die Form der Niere an der dem Kadaver frisch entnommenen Niere bestimmt; das hat aber den grofsen Nachteil, dafs die Niere fast blutleer ist und dadurch unstreitig ein anderes Aussehen als beim Lebenden haben mufs. Bemerken möchte ich hierbei nur, dafs Virchow auf den aufserordentlichen Reichtum der Niere an Gefäfsen hingewiesen und sie darum mit einem Blutschwamm verglichen hat. Um nun einen dem lebenden annähernd ähnlichen Zustand der Niere zu gewinnen, ist in die Arteriae renales gleich, nachdem die Nieren aus dem Kadaver genommen worden sind, Formalinlösung injiziert worden, bis es aus den Venen wieder herausflofs; alsdann wurden die Gefäfse unterbunden; weiterhin wurde in das Becken, ohne es besonders stark zu füllen, Formalinlösung injiziert, und nach Unterbindung des Ureters das ganze Organ in Formalinlösung konserviert.

Da die ventrale Wand des Beckens von Gefäfsen überlagert und darum dem chirurgischen Eingriff weniger zugänglich ist, habe ich die Untersuchungen an der dorsalen Beckenwand vorgenommen.

Niere Nr. 1.

Längliche linke Niere. Der untere Pol ist in frontaler Ausdehnung erheblich schmäler als der obere (4,2 gegen 5,5 cm) und entbehrt des medialen Vorsprungs gegen den Ureter zu. Infolgedessen erscheint die Niere sehr schlank. Erst nach Abziehen der Kapsel treten an der Oberfläche Furchen hervor, die in der Gegend der lateralen Kante tiefer sind als nach dem Hilus zu. Durch sie wird die Niere an der dorsalen und ventralen Fläche in vier Abschnitte geteilt, von denen die beiden obersten die Gegend des oberen Pols, die unterste die des unteren einnehmen. Dazwischen liegt ein Mittelteil. Nur die oberste Furche hat einen fast mit der Längsachse der Niere zusammenfallenden Verlauf, während die übrigen horizontal ziehen. Auf diese Weise entsteht vorn und hinten am oberen Pol ein keilförmiger Lappen, der mit seiner Spitze eben den Hilus erreicht. An der lateralen Nierenkante zieht schliefslich noch eine vielfach unterbrochene, längs gerichtete Furche, in die zum Teil die oben angegebenen Furchen einmünden

Die Ausbuchtung, die an der Ein- und Ausmündungsstelle der Gefäfse, der Nerven und des Ureters, dem Hilus, zustande kommt, erscheint bei dem Blick sowohl auf die ventrale wie auf die dorsale Nierenfläche wie ein Dreieck, wenn man sich die überhängenden Partien der beiden Pole durch eine Linie verbunden denkt; die beiden anderen Dreieckseiten werden dann von der medialen Begrenzung des mittleren Nierenteils und der unteren des überhängenden oberen

Pols gebildet. Das so geschaffene Dreieck besitzt einen kaudalwärts gerichteten spitzen Winkel und eine ihm gegenüberliegende, also kranial gelegene kleinste Seite.

Legt man sich die Niere so, dafs man auf ihre mediale Kante blickt, so bietet sich der Hilus wiederum als Dreieck dar, die kleinste Seite wird von der unteren Begrenzung des oberen Pols gebildet.

Der Sinus ist von grofser kranio-kaudaler Ausdehnung und zum grofsen Teil von Fett und Bindegewebe ausgefüllt, die zwischen Nierenparenchym und Ureterverzweigung liegen.

Ureterverzweigung: Das Becken ist mittelgrofs, dreieckig, es teilt sich in einen oberen und einen unteren Ast, die sich an ihrem distalen Ende ausweiten. (Sekundäres Becken, Testut.) In die obere Ausweitung münden die durchweg einfach und regelmäfsig gebauten Papillen, mit einer Ausnahme, ohne Calyx ein, in dem unteren Pol sitzen die Fornices kleinen röhrenförmigen Calyces auf. Die Niere wird durch eine auf den Durchschnitt halbkreisförmige primäre Columna Bertini in 2 Abschnitte zerlegt. Legt man durch die Niere Schnitte in frontaler Richtung an, so tritt die angegebene Gruppierung der Papillen in einen kranialen und einen kaudalen Abschnitt am deutlichsten im Mittelplan hervor und verliert sich, je mehr man sich der dorsalen und ventralen Nierenfläche nähert. Dementsprechend hat auch die oben genannte Columna Bertini ihre gröfste Breite in der Nierenmitte.

Niere Nr. 2.

Äufsere Form: Mittelgrofse linke Niere, S-förmige Krümmung der Längsachse. Der Unterschied zwischen oberem und unterem Pol fällt auf. Nach Abziehen der Kapsel, das sich nur schwer und an einigen Stellen unter Substanzverlust bewerkstelligen läfst, tritt die äufsere Lappung der Vorderseite deutlich hervor, und es grenzt sich ein, durch eine horizontale ganz seichte Furche in einen oberen und unteren Teil getrenntes Mittelteil gegen die Pole ab, die ihrerseits ebenfalls in zwei Lappen zerfallen, von denen der eine keilförmig gegen den Hilus vorspringt ohne ihn zu erreichen. Die zuletzt genannten Lappen greifen auf die dorsale Seite über, die im übrigen von Furchen fast frei ist.

Die Hilusbucht verdankt ihre Form den sie umgrenzenden Lappen. Die beiden bogenförmig vorspringenden Lappen des Mittelteiles bilden die lange Seite, der obere und der untere Pol die kleinen Seiten eines länglichen, auf der kleinen Seite stehenden Rechtecks. An der dorsalen Nierenfläche ist der Hilusausschnitt flach und ohne charakteristische Form; immerhin lassen sich wie vorn medial vorspringende Bögen deutlich sondern.

Der Sinus enthält mäfsig viel Fett und Bindegewebe.

Die Ureterverzweigung ist der der Niere 1 ähnlich. In die Erweiterung des oberen Calyx maior mündet eine zusammengesetzte grofse Papille, die T-Form hat.

Parenchym: Ähnlich wie bei Niere 1. Dorso-ventrale und polare Anordnung der Papillen um eine zentrale, ungeteilte, gegen das Becken vorspringende Columna Bertini, die in dorso-ventraler Richtung eine Ausdehnung von etwa 0,5 cm hat und kranio-kaudal 3 cm breit ist.

Niere Nr. 3.

Äufsere Form: Mittelgrofse rechte Niere. S-Form nicht deutlich. Der untere Pol läuft im Gegensatz zum oberen spitz zu. Erst nach Abziehen der Kapsel gewahrt man nur stellenweise eine oberflächliche Furchung.

Hilus: Schlitzförmig, dorsal-abwärts verlaufend (Fig. 2, S. 16). Vordere und hintere Hilusbucht etwa dreieckig.

Der Sinus enthält mäfsig viel Fett und Bindegewebe.

Ureterverzweigung: Das Becken scheint sich nur in den unteren sehr kurzen Ast (2,4 cm) fortzusetzen. Um so länger ist der obere schmale Calyx maior. Der untere Ast ist erheblich tiefer (dorso-ventral) als der obere. Meist einfach und dicht aufsitzende Fornices mit feinen „Kragen" (Hauch). Nur in die obere Calyxerweiterung mündet eine zusammengesetzte Papille, die eine von der medialen nach der lateralen Nierenkante zu verlaufende Leiste darstellt. Eine zentrale Columna Bertini, die der dorsalen Nierenfläche näher als der ventralen liegt und sich zwischen oberen und unteren Ureterast drängt, gruppiert die Papillen in die gewöhnlichen 4 Gruppen.

Niere Nr. 4.

Äufsere Form: Kleine rechte S-förmig gekrümmte Niere. Unterer Pol fast ebenso breit wie oberer, 5,5 und 5,8 cm. Nach Abziehen der Kapsel, das leicht von statten geht, entstehen an vielen Stellen Substanzverluste. Strahlige Narben am unteren Pol. Oberflächliche Furchung, die vorn und hinten ein Mittelteil von den beiden Polen scheiden läfst. Letztere werden wiederum durch eine Furche in je zwei Abschnitte getrennt, von denen der eine hauptsächlich in der Gegend der lateralen Nierenkante liegt und nur mit einem keilförmig auslaufenden Aste gerade den Hilus erreicht, und zwar oben an der Vorderfläche, unten aber an der Hinterfläche (Fig. 3, S. 17).

Hilus: Schlitzförmig, dorsal und abwärts gerichtet. Vordere und hintere Hilusbucht dreieckig. (Siehe Zusammenfassung S. 16, Fig. 2).

Der Sinus enthält kein Fett und Bindegewebe.

Ureterverzweigung: Plumpes Becken, das sich hauptsächlich in den unteren Calyx maior fortsetzt. Dicht aufsitzende Fornices von plumpem Bau. Ein mittlerer, dorsal gerichteter Calyx, in dessen Fornix eine zusammengesetzte Papille mündet.

Der Bau der Pyramiden und insbesondere ihres Papillenteiles ist in den Polen komplizierter als in den Mittelteilen.

Niere Nr. 5.

Äufsere Form: Rechte kleine Niere, anscheinend von einem Kinde. Die Vorderfläche stark gewölbt. S-Form. Deutliche Lappung, durch die vorn und hinten ein Mittelteil gegen beide Pole abgesetzt wird, die dann wiederum durch je eine Furche in zwei Teile zerlegt werden. Diese Furche verläuft am unteren Pol horizontal und also parallel zu der unteren Grenzfurche des Mittellappens, während sie am oberen Pol fast kranio-kaudale Richtung hat, gleichsam als ob sie mit dem sich nach dem Hilus zu krümmenden oberen Pol aus ihrem ursprünglich horizontalen Verlauf verlagert wäre. An der lateralen Nierenkante eine längs verlaufende, streckenweise unterbrochene, tiefe, zickzackförmige

Furche, in die die horizontal verlaufende, oben angegebene einmündet. (Vergl. Niere 1.)

Hilus: Die Buchten vorn und hinten haben die Form eines Dreiecks, dessen kleine Seite oben und horizontal liegt. Die Lappen, soweit sie den Hilus erreichen, springen bogenförmig gegen ihn vor. Die Furchen münden in die Einschnitte zwischen diesen Bogen.

Ureterverzweigung: Die Erweiterung an den ersten und an den zweiten Teilungsstellen gering. Dem unteren Calyx maior näher als dem oberen geht aus dem Becken ein mittlerer Calyx ab, der sich bald in einen ventralen und dorsalen Ast teilt. Fornices wie Papillen von einfachem Bau.

Parenchym: Etwa 9 dorsal und ebensoviel ventral gelegene Pyramiden, die nur an den Polenden miteinander zusammenhängen. In der Höhe des Beckens eine gröfsere Columna Bertini.

Niere Nr. 6.

Äufsere Form: Grofse linke Niere. S-förmige Krümmung deutlich. Pole breit. Obere und untere Nierenhälften fast symmetrisch in Form und Masse. Oberfläche vollkommen glatt.

Ureterverzweigung: Die Beckenerweiterung setzt sich gleichmäfsig in oberen und unteren Calyx maior fort. Vom Becken gehen ferner zwei lateral gerichtete kurze Calyces ab, von denen der eine in der Frontalebene liegt, etwa in der Höhe der lateralen Nierenkante, der andere sich der ventralen Nierenvorderfläche zuwendet. Zwischen diesen beiden Calyces und den Pyramiden des oberen und unteren Teils fügt sich eine primäre Columna Bertini ein.

Niere Nr. 7.

Äufsere Form: Kleine rechte Niere, anscheinend von einem Kinde. S-förmige Krümmung. Ein Arterienast mündet in den oberen Pol. Die beiden Pole unterscheiden sich nur wenig. Die Niere sieht aus, als ob sie kranio-kaudal zusammengedrückt wäre (infantile Form, Hauch). Undeutliche Furchung an der Grenze des Mittelteils gegen die Pole.

Hilus: Dorsal-abwärts gerichtet.

Ureterverzweigung: Der Ureter erweitert sich erst tief im Hilus. Die beiden Calyces maiores setzen sich wenig gegen das Becken ab und verlaufen fast in einer Richtung nach oben und nach unten. Bei den in der Mitte der Niere abgehenden Calyces ist es ungewifs, ob man ihre Ursprungsstelle dem Becken oder dem proximalen Ende des oberen resp. unteren Calyx zurechnen soll. Eine Gruppierung der Pyramiden läfst sich auf Frontalschnitten nicht feststellen.

Niere Nr. 8.

Äufsere Form: Mittelgrofse linke Niere.

Furchung: Vorderfläche: Ein Mittelteil wird gegen die beiden Pole durch schräg nach oben und unten verlaufende Furchen abgesetzt. Er wird selbst durch eine horizontale Furche in zwei gleich grofse Lappen geteilt, der obere Pol durch fast längs verlaufende oberflächliche Furchen in drei Felder zerlegt (vergl. Fig. 4). Die Hinterfläche ist viel glatter, nur am oberen Pol wiederum zwei seichte Furchen, die ähnlichen Verlauf haben wie vorn. An der lateralen Nierenkante ein längs ge-

richteter oberflächlicher Furchenzug. Die Furchen kommen, soweit sie den Hilus erreichen, in der Konfiguration der Buchten zum Ausdruck. (Siehe Figur 4.)

Hilus: Die schräg dorsal-abwärts verlaufende Richtung ist nur eben angedeutet. Die Hilusbuchten, vorn tiefer als hinten, sind viereckig.

Ureterverzweigung: Von gewöhnlichem Aussehen. Die Form der Papillen ist im oberen Pol und im Mittelteil komplizierter als im unteren Pol.

Niere Nr. 9.

Äufsere Form: Grofse linke, besonders in ihrem unteren Abschnitt an der Vorderfläche stark gewölbte Niere. Die zum gröfsten Teil noch anhaftende fibröse Kapsel läfst sich nur schwer abziehen. Die Oberfläche ist uneben, leicht granuliert. An der lateralen Nierenkante verlaufen mehrere tiefere horizontale Furchen.

Hilusschlitz von gewöhnlicher Richtung. Vordere und hintere Hilusbucht etwa dreieckig.

An der Ureterverzweigung fällt die Enge der Hauptcalyces auf. Der untere Calyx maior ist nicht wie gewöhnlich dorso-ventral in seinem Lumen verengert, sondern in einer dazu senkrechten Richtung. Auch das Lumen des mittleren, etwa 0,5 cm langen Calyx maior erscheint in derselben Richtung zusammengedrückt. (Vergl. Niere 13.) In der Nierenmitte läfst sich auf Durchschnitten eine Columna Bertini, die gegen das Becken zu vorspringt, nachweisen.

Niere Nr. 10.

Äufsere Form: Rechte mittelgrofse Niere von gewöhnlicher Form. Ein Arterienast mündet in den oberen Pol.

Hilus: Dorsal-abwärts gerichtet. Die vordere Hilusbucht ist nur flach, die hintere tiefer, beide haben etwa Dreiecksform. Das Becken liegt an der Hinterfläche in grofser Ausdehnung frei.

Ureterverzweigung: Die Beckenerweiterung setzt sich gleichmäfsig in den beiden Hauptästen fort, die fast in einer Richtung verlaufen. Ein mittlerer Calyx. Eine zentrale Columne von gröfserer Ausdehnung ist nicht nachzuweisen.

Niere Nr. 11.

Äufsere Form: Grofse, pathologisch schwer veränderte, rechte Niere. Besonders an der Oberfläche tiefe Furchen. Vorderfläche zwischen Mittelteil und Polen stark gewölbt. Keine S-förmige Krümmung der Längsachse.

Die Ureterverzweigung ist von gewöhnlicher Form. Die Erweiterung des oberen Calyx ist medial gerichtet, während die des unteren mehr lateralwärts zieht, so dafs diese beiden Hauptcalyces einen S-förmigen Verlauf haben. Nahe dem Eingang zum oberen Calyx geht ein mittlerer, etwa 1,4 cm langer Ast ab, dessen distales Ende noch etwa 2,5 cm von der lateralen Nierenkante entfernt bleibt. Rinde und Mark heben sich, offenbar infolge der pathologischen Veränderung des Organs, so wenig voneinander ab, dafs sich die Anordnung der Pyramiden mit Sicherheit nicht feststellen läfst.

Niere Nr. 12.

Äufsere Form: Länglich (grazil) gebaute rechte Niere. Starke S-förmige Krümmung der Längsachse. Der Mittelteil am Hilus ist gegen die beiden Pole

durch tiefe Einschnitte abgesetzt, die von flachen nach der lateralen Kante zu verlaufenden Furchen fortgesetzt werden.

Der Hilus bietet sich bei dem Blick auf die mediale Nierenkante als Dreieck dar, dessen Spitze dorsal gerichtet ist. Der Ureter verläuft an der vorderen Nierenfläche. Der ventrale Teil des medialen unteren Polvorsprungs ist dementsprechend schwächer ausgebildet als der dorsale. (Vergl. S. 18 oben.) Eine vordere Hilusbucht kommt infolge des weiten Vordringens des Mittelstücks nicht zustande. Die hintere Bucht hat wiederum Dreiecksform.

Ureterverzweigung: Die Hauptcalyces stehen fast in einem rechten Winkel zueinander. Auch hier, wie bei Niere 11, biegt die distale Erweiterung des oberen Calyx maior medialwärts um. Der untere Calyx maior weicht von der horizontalen Richtung nur wenig nach unten ab. Er ist flacher (dorso-ventral) als der obere. Vom Becken gehen ferner zwei mittlere Calyces ab, von denen der eine dorsal-ventral gerichtet ist. Zwischen ihnen liegt eine etwa 2,0 cm breite Columna Bertini.

Niere Nr. 13.

Äufsere Form: Stark durch pathologische Prozesse (interstitielle Nephritis) deformierte Niere. Auffallende Erweiterung der lateralen Nierenkante. Die gesamte Oberfläche ist granuliert. Es ziehen horizontal an den Polen schräg auf- und abwärts gerichtete Furchen von der Seitenkante nach dem Hilus zu, durch die die Niere in sechs bis sieben Lappen zerlegt wird.

Der Hilus ist ebenfalls dorso-ventral verbreitert. Die Buchten sind flach und ohne charakteristische Form.

Der Sinus ist zum gröfsten Teil mit Fett ausgefüllt.

Dagegen nimmt die Ureterverzweigung nur wenig Raum in Anspruch. Die Erweiterungen im oberen und unteren Calyx maior fehlen vollkommen. Auf mittleren Frontalschnitten, im Mittelplan, vermifst man jede Einkerbung der Marksubstanz. Das Mark im oberen Pol dagegen mündet z. T. in den unteren Calyx maior ein.

Querschnitte bestätigen, dafs im oberen Nierenabschnitt jede Differenzierung der Marksubstanz fehlt. Im übrigen erschwert auch hier die schwere Veränderung des Parenchyms die Feststellung von Einzelheiten.

Niere Nr. 14.

Aufsere Form: Mittelgrofse linke Niere. Flache Furchung an der Oberfläche, die vorn und hinten ein Mittelteil gegen die Pole absetzt. Beide Pole werden ferner vorn und hinten durch schräg auf- und abwärts ziehende Furchen in zwei Lappen zerlegt (vergl. Niere 2, 4, 5, 8).

Hilus: Der untere mediale Polvorsprung ist dorso-ventral fast symmetrisch gestaltet. Daher vermifst man die dorsal-abwärts gehende Richtung des Hilusschlitzes. (Siehe S. 16.)

Ureterverzweigung: Von gewöhnlichem Bau. Wiederum zwei Mittelcalyces, die dorsal und ventral ziehen.

Parenchym: Die Papillen im oberen und unteren Pol von zusammengesetzter Form. In die mittleren Calyces münden einfache Papillen. Die zentral gelegene, von dem Mark der Pole dorsal und ventral und den beiden mittleren Calyces maiores begrenzte Columna Bertini hat dorso-ventral nur geringe Ausdehnung.

Niere Nr. 15.

Äufsere Form: Grofse rechte Niere. Nur an der Oberfläche nach der lateralen Kante zu oberflächliche horizontale Furchen, die den Hilus nicht erreichen.

Hilus: Dorsal-abwärts gerichtet. Vordere Hilusbucht dreieckig, hintere fast halbkreisförmig.

Ureterverzweigung: Becken, oberer und unterer Calyx maior von gewöhnlicher Ausdehnung. Zwei mittlere Calyces von auffallend grofsem Kaliber nehmen denselben Verlauf wie in der vorigen Niere.

Auch hier läfst sich auf Frontalschnitten eine Columna Bertini feststellen, die zwischen dem vorderen und dem hinteren Calyx maior liegt.

Niere Nr. 16.

Äufsere Form: Rechte längliche Niere. Oberer und unterer Pol wenig differenziert. Vorn grenzt sich der stark in den Hilus vorspringende Mittelteil noch eine Strecke weit lateralwärts gegen die Pole ab. Hinten verläuft eine relativ tiefe Furche. An der Grenze von oberem Pol und Mittelteil an der lateralen Kante in der Höhe des oberen Pols eine kurze längs verlaufende Furche.

Der Sinus enthält mäfsig viel Fett.

Die Ureterverzweigung bietet keine Besonderheiten. Auch hier zwei mittlere Calyces maiores. Auf Frontalschnitten tritt wiederum deutlich eine zentrale und wie gewöhnlich begrenzte Columna Bertini hervor.

Gemessen wurde: (Vergl. Fig. 1, S. 16.)

I. Am Becken:

Die gröfste Höhe und Breite seines extrarenalen Teiles an der Hinterfläche . . . . . (a) u. (b)
Abstand der Mitte der Höhe von oberer und unterer Polspitze .
Der Abstand des Beckendaches von der lateralen Nierenkante . . (c)

II. Am oberen und unteren Calyx maior:

Die Länge . . . . . (d) u. (e)
Die gröfste Breite in der distalen Erweiterung . . . . . (f) u. (g)
Die engste Stelle (am Ursprung) . . . . . (h) u. (i)
Entfernung des medialen Punktes von der medialen Nierenkante (k) u. (l)
Entfernung des lateralen Punktes von der lateralen Nierenkante (m) u. (n)
Entfernung des obersten und untersten Punktes vom oberen und unteren Pol . . . . . (o) u. (p)
Entfernung des ventralen Punktes von der Vorderfläche der Niere (q) u. (r)
Entfernung des dorsalen Punktes von der Hinterfläche der Niere (s) u. (t)

III. Entfernung des Orif. ext. ureteris pelvicum von dem distalsten Punkt der oberen und unteren Calyxerweiterung . . . . . (u) u. (v)

IV. Länge des Sinus in seiner gröfsten und kleinsten kranio-kaudalen Ausdehnung . . . . . (w) u. (x)

Das Ergebnis der Messungen ist auf Seite 13 in Tabelle II—V zusammengestellt; die in der Figur 1 angegebenen Buchstaben folgen in alphabetischer Reihenfolge aufeinander. In Tabelle I findet man Messungen der Länge, Breite usw. des ganzen Organs.

Tabelle I.

Niere	Länge	Breite				Dicke
		ob. Pol	Mitte		unt. Pol	
			vorn	hinten		
1	11,6	5,5	4,2	5,0	4,2	4,5
2	10,7	6,3	4,5	6,2	4,2	4,0
3	10,7	5,2	5,3	4,7	5,2	3,7
4	10,1	5,8	5,0	5,0	5,5	2,8
5	9,6	5,1	3,9	4,5	4,1	3,9
6	12,0	7,3	6,4	4,1	6,5	4,0
7	8,8	4,8	4,4	3,6	4,6	3,6
8	11,1	5,2	3,7	5,3	5,1	3,5
9	10,5	5,1	5,7	5,3	5,7	4,9
10	9,5	4,7	5,0	3,3	4,2	4,7
11	12,4	7,7	6,2	5,1	6,0	5,1
12	13,0	5,7	5,7	5,0	5,6	4,5
13	11,2	5,5	5,2	3,7	5,0	5,8
14	11,5	5,9	4,9	4,0	5,4	4,9
15	11,3	5,9	3,9	6,5	5,6	4,5
16	11,2	5,3	5,1	4,3	5,2	3,5
Durchschnittl.	**10,3**	**5,8**	—	—	**5,1**	**4,3**

Tabelle II.

Niere	Extrarenales Becken		c	d	e
	a	b		Länge des	
	größte Höhe	größte Breite	Beckendach bis later. Nierenkante	ob. Cal.	unt. Cal.
1	2,0	1,6	4,0	2,6	1,0
2	0	0	2,9	2,5	1,5
3	2,5	1,7	4,5	2,1	1,7
4	2,9	2,4	3,7	2,2	2,0
5	2,0	1,0	3,3	2,5	2,0
6	2,7	2,0	3,5	2,6	2,1
7	(0)	(0)	(2,4)	1,9	2,1
8	1,3	0,7	3,9	2,7	2,1
9	1,7	1,1	3,0	2,0	2,0
10	2,8	2,0	3,5	1,7	1,8
11	1,5	3,0	3,0	2,8	2,0
12	2,2	2,1	3,8	2,7	1,9
13	2,2	1,2	4,2	3,1	2,2
14	2,1	1,0	2,9	2,1	2,0
15	3,5	1,5	3,2	—	—
16	2,0	1,0	3,2	2,8	1,7
Durchschnittl.	**2,0**	**1,5**	**3,5**	**2,4**	**1,9**

Tabelle III.

Niere	Weite des oberen und unteren Calyx maior			
	f Ob. Cal. gröfste	g Unt. Cal. gröfste	h Ob. Cal. kleinste	i Unt. Cal. kleinste
1	1,9	1,0	0,6	0,5
2	1,5	1,9	0,7	1,0
3	1,9	1,4	0,5	1,1
4	2,2	1,6	0,7	1,1
5	0,5	1,7	0,5	0,8
6	1,6	1,7	0,7	0,7
7	0,8	1,0	0,5	0,8
8	1,7	1,6	0,9	1,1
9	1,0	0,9	1,0	0,9
10	1,2	2,0	0,7	1,2
11	2,0	1,9	0,7	0,8
12	1,6	1,8	0,7	0,9
13	0,2	0,4	0,2	0,4
14	2,0	1,5	0,4	0,6
15	1,4	1,7	0,7	1,0
16	1,2	1,2	0,2	0,2
Durchschnittl.	**1,4**	**1,5**	**0,6**	**0,8**

Tabelle IV.

Niere	Abstand der Calyxerweiterung von der Oberfläche									
	k Ob. Cal. med. Kante	l Unt. Cal. med. Kante	m Ob. Cal. lat. Kante	n Unt. Cal. lat. Kante	o Ob. Cal. ob. Pol	p Unt. Cal. unt. Pol	q Ob. Cal. Vorderfl.	r Unt. Cal. Vorderfl.	s Ob. Cal. Hinterfl.	t Unt. Cal. Hinterfl.
1	2,2	1,1	2,0	2,0	2,7	3,0	1,5	1,2	1,5	1,6
2	2,2	1,5	2,6	1,7	2,6	2,2	1,2	1,0	1,6	1,3
3	1,7	1,5	2,0	2,2	1,8	3,4	1,2	1,5	1,0	1,2
4	1,6	2,2	2,3	2,7	2,2	2,1	0,7	1,2	0,9	0,9
5	2,4	2,2	3,0	2,2	2,9	3,0	1,2	1,2	1,5	1,5
6	3,2	2,0	2,5	3,0	3,8	2,7	1,5	1,3	1,0	1,5
7	(2,2)	2,0	(1,7)	1,9	(3,3)	2,0	(1,3)	1,2	(1,2)	1,2
8	2,0	1,7	2,6	1,9	2,0	2,0	1,0	1,0	1,4	1,5
9	2,4	2,2	2,0	2,5	2,9	2,5	1,5	—	(2,0)	—
10	1,7	1,8	2,1	1,9	2,0	2,2	1,2	1,5	1,1	1,1
11	2,0	2,0	1,7	2,3	1,9	2,7	1,2	1,2	1,0	1,0
12	2,4	1,5	2,4	2,7	2,4	2,5	1,1	1,1	1,1	1,1
13	—	—	—	—	—	—	—	—	—	—
14	2,2	2,0	2,0	2,0	2,2	2,7	1,7	1,2	1,1	1,2
15	2,2	2,1	2,5	2,0	2,6	2,5	1,7	1,5	1,7	1,3
16	1,5	1,7	1,8	2,0	2,1	2,0	1,1	1,4	1,2	1,3
Durchschnittl.	**2,1**	**1,8**	**2,3**	**2,2**	**2,3**	**2,5**	**1,3**	**1,3**	**1,2**	**1,3**

Tabelle V.

Niere	Orificium ureteris pelv. bis distalen Punkt		Sinus	
	u	v	w	x
	ob. Calyx	unt. Calyx	Gröfste Länge	Kleinste Länge (Hilus)
1	6,5	2,0	6,0	2,6
2	4,2	2,5	6,0	2,7
3	5,6	2,4	6,0	3,0
4	4,2	2,9	6,0	2,5
5	3,7	2,2	5,5	2,4
6	5,3	4,0	6,6	2,5
7	(2,2)	(2,1)	(3,2)	(1,7)
8	5,5	3,0	6,8	2,1
9	4,6	2,9	5,7	2,6
10	(1,7)	(1,1)	6,0	2,3
11	5,7	4,0	6,7	2,7
12	7,2	3,2	7,2	3,8
13	—	—	6,1	—
14	5,7	3,2	7,0	2,7
15	5,2	2,7	6,5	3,2
16	6,0	3,7	7,2	3,0
Durchschnittl.	**5,3**	**3,0**	**6,4**	**2,7**

Zusammenfassung.

Äufsere Form.

Die Länge der Niere schwankte zwischen 8,8 und 13,0 und betrug im Durchschnitt 10,3 cm. Dabei sind aber die drei Kindernieren (Nr. 5, 7 und 10) mit eingerechnet. Der obere Pol ist breiter als der untere, die Differenz beträgt im Durchschnitt 0,7 cm. Je gröfser sie im Einzelfalle ist, um so schlanker erscheint natürlich das Organ, wobei die Länge von geringer Bedeutung ist. Auch den Unterschied in der Form, die halbkreisförmige Kontur des oberen im Gegensatz zu dem spitz zulaufenden unteren Pol (Topogr. S. 15) konnte ich in den meisten Fällen konstatieren. Besonders deutlich trat die Differenz dort hervor, wo der mediale Vorsprung des unteren Poles, wie in Niere 1 und 15, fehlte oder gegen den des Mittelteiles zurücktrat.

Besonders beobachtete ich die Form des Hilus. Diese ist bisher nur sehr dürftig beschrieben, vielleicht weil man die hier vorkommende Mannigfaltigkeit für zu grofs hielt, als dafs man zur Aufstellung gewisser Typen glaubte kommen zu können.

Der Hilus ist die Offnung des Sinusraumes, der in sich die von fettreichem Bindegewebe umhüllten Gefäfse, Nerven und die Ureterverzweigung birgt. Entfernt man diesen Inhalt, so kann man sich am besten einen Einblick in sein Inneres verschaffen, wenn man die Niere so vor sich lagert, dafs die mediale Nierenkante dem Beschauer zugewandt ist (s. Figur 2). Dann überblickt man die vier Teile, die die Öffnung umgrenzen und ihre Gestalt bestimmen: die beiden Pole, oben und unten, und die beiden Mittel-

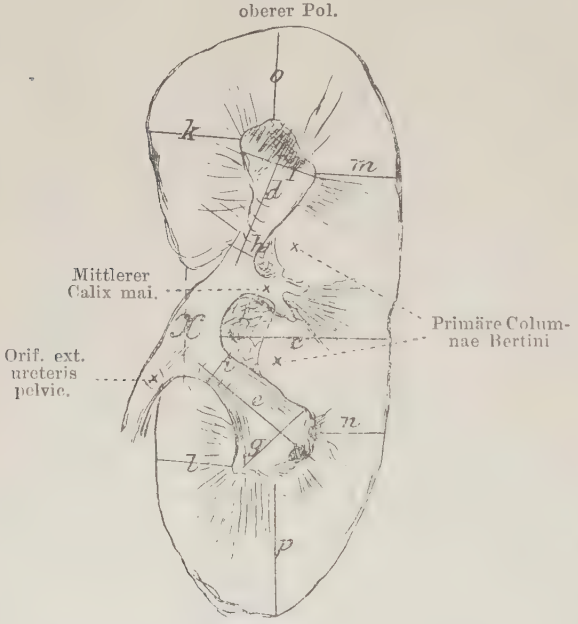

Fig. 1.
(Halbschematisch nach Niere 12). Mittelplan.

Fig. 2.
(Niere 4. Blick auf die mediale Kante $^1/_2$.) Gefässe entfernt. Hilusschlitz dorsalabwärts gerichtet.

teile zu beiden Seiten. Wären diese Teile an symmetrischen Stellen von gleichmäfsiger Gestalt, so müfste ein rechtwinkliges Viereck zustande kommen. In Wirklichkeit aber fand ich in etwas mehr als der Hälfte der Fälle den Hilus schlitzförmig und dorsal-abwärts gerichtet (s. Figur 2). Das ist nur so möglich, dafs die unteren an den Hilus angrenzenden Teile des medialen Polvorsprunges dorsoventral, nicht symmetrisch gebaut sind. Vielmehr fand ich in allen bis auf zwei Fällen (die stark deformierte Niere 13 wurde nicht mit in Betracht gezogen) den dorsalen Abschnitt des oberen Vorsprungs stärker ausgebildet als den ventralen, während umgekehrt

— allerdings nicht mit derselben Konstanz — am unteren Pol die ventrale Hälfte voluminöser ist.

Auf die Verschiedenheit der beiden Polenden hat Zondek bereits aufmerksam gemacht (Topographie S. 10): „Der mediale Teil des oberhalb des Hilus gelegenen Nierenparenchyms erscheint oft um die Sagittalachse etwas nach vorn gedreht, während im Gegensatz hierzu der medialwärts vorspringende Teil des unteren Nierendrittels nach hinten gedreht ist.“ Er erklärt damit die S-Form der Niere und führt die Asymmetrie der Pole darauf zurück, daſs die im Körper diagonal gelagerte Niere mit ihrem oberen Pol an

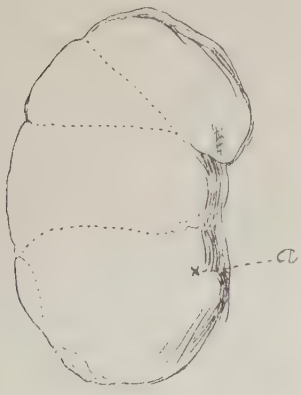

Fig. 3.
(Niere 4. Vorderfläche $^1/_2$.)
Dreieckige Hilusbucht und Oberflächenfurchung.

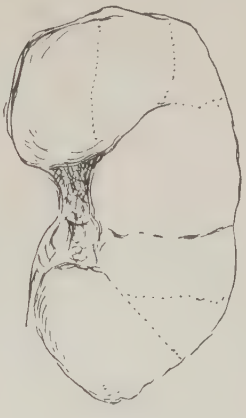

Fig. 4.
(Niere 8. Vorderfläche $^1/_2$.)
Viereckige Hilusbucht und Oberflächenfurchung.

den Wirbelsäulenvorsprung heranreicht, während der untere Pol „sich dem nach hinten und unten offenen Teil der Nierennische anpafst“.

Vielleicht dürfte noch ein anderes mechanisches Moment, der vom Ureter kaudalwärts an der Niere wirkende Zug, eine Rolle spielen. Es ist ja bekannt, daſs die Niere während des Längenwachstums des Rumpfes scheinbar nach oben verschoben wird. Ihre Anlagestelle befindet sich ursprünglich in gleicher Höhe mit der Aortenbifurkation und während der obere Pol schon in der Fötalzeit diejenige Stelle erreicht, die er beim Erwachsenen innehat, liegt der untere Pol noch beim Kinde tiefer als nach Beendigung des Längenwachstums. (Hauch.) Der Ureter, der also zunächst horizontal verläuft, bekommt eine immer schrägere Richtung. Die Annahme eines von ihm auf das Organ ausgeübten Zuges erscheint

demnach als nicht von der Hand zu weisen, und würde, da der Ureter zumeist in der Nähe der dorsalen Seite des unteren Poles abwärts zieht, ein Zurückbleiben des Wachstums der Niere an dieser Stelle bis zu einem gewissen Grade erklären.

Betrachten wir nunmehr den Sinus von der ventralen und der dorsalen Fläche der Niere her: Auch hier lassen sich gewisse typische Formen erkennen. So fand ich in der Hälfte der Fälle den Hilusausschnitt von dreieckiger Form. Dann war der Mittelteil der Niere mit einem der Pole verwachsen (Fig. 3 .. a) und bildete mit dem anderen Pol einen Winkel.

Wo die Verwachsung des Mittelteils mit einem Polvorsprung am Hilus ausgeblieben war, da hatte die Hilusbucht viereckige Gestalt (s. Fig. 4). Zuweilen springt der Mittelteil so weit medial hervor, dafs überhaupt keine Hilusbucht zustande kommt (z. B. Niere 15). Bei näherer Betrachtung der Hilusbegrenzung fand ich noch meist flache, medial vorspringende Buckel, die wohl als Reste früherer Lappen aufzufassen sind. Zuweilen sieht man dann auch die Oberflächenfurchen in die Nischen dieser Buckel auslaufen (Fig. 3 und 4).

Eine ausgesprochene Furchung an der Oberfläche auch an grofsen Nieren, die offenbar von Erwachsenen stammten, bestand häufiger, als ich nach den Beschreibungen in den Lehrbüchern erwartet hatte. Ich schreibe das dem Umstand zu, dafs man bei der morphologischen Betrachtung oft darauf verzichtet hat, die Nierenkapsel zu entfernen, welche häufig eine flachere Furchung der Oberfläche verdeckt. In 9 Fällen waren die Furchen deutlich ausgebildet, meist an der Vorderfläche mehr als an der Hinterfläche; bei 5 Nieren waren sie nur angedeutet, und nur in einem Falle habe ich sie ganz vermifst. Häufig wurde durch die Furchen der Mittelteil von den beiden Polen getrennt.

Was ihren Verlauf im einzelnen betrifft, so sei auf die Protokolle und die Figuren 3 und 4 verwiesen. Ob diese Furchung mit derjenigen übereinstimmt, die sich zuerst in der Fötalzeit zeigt (s. S. 98), kann ich auf Grund meines Materials nicht mit Sicherheit behaupten, halte es aber für sehr wahrscheinlich.

Schliefslich fand ich noch fast ausnahmslos eine gewisse Anordnung des Nierenmarkes um eine primäre Columna Bertini. Diese liegt etwa in der Mitte des Organs, bald der Vorder-, bald der Hinterfläche näher und erstreckt sich von vorn nach hinten nur eine kurze Strecke weit, während ihre kranio-kaudale Ausdehnung erheblich gröfser ist. Die Annahme liegt nahe, dafs diese Columne

von einer der zuerst an der fötalen Niere vorkommenden abzuleiten ist (vergl. S. 98).

Was die Becken- und Calyxverhältnisse betrifft, so fand ich in den meisten Fällen eine deutliche Erweiterung an der ersten Teilungsstelle und den distalen Enden der beiden Hauptcalyces. Einige Male setzte sich die Beckenerweiterung unmittelbar in den unteren Calyx maior fort. („Halbes Becken" Hyrtl.)

Mittlere, von den Becken aus lateral verlaufende Calyces fehlten überhaupt nur einmal. Meist waren es zwei an der Zahl. Die Entfernung des Beckendaches von der lateralen Nierenkante (Tabelle II c) beträgt 2,9—4,5; durchschnittlich 3,5. Die Mitte des extrarenalen Beckens an der Dorsalfläche liegt dem unteren Pol durchschnittlich 1,9 cm näher als dem oberen. In einem Falle (Niere 11) war das Verhältnis umgekehrt. Bei Niere 12 war die Entfernung von beiden Polen gleich grofs.

Die gröfste Höhe des extrarenalen Beckens an der Hinterfläche (Fig. 1 und Tabelle II a) beträgt durchschnittlich 2,0; der kleinste gefundene Wert war 1,3, der gröfste 3,5. Bei Niere 2 und 7 liegt von dem Becken an der dorsalen Fläche fast nichts frei.

Die Durchschnittszahl für die gröfste Beckenbreite ist 1,5. Die Schwankungen liegen zwischen 0,7 und 3,0.

Die Länge des oberen Calyx maior (d) war durchschnittlich 2,4, des unteren (e) 1,9, der untere ist im Durchschnitt also $^1/_2$ cm kürzer. Die dorsale Erweiterung ist am unteren Calyx maior etwa ebenso stark (g = 1,5) wie am oberen (f = 1,4). Dagegen ist die Einengung des Lumens nahe dem Ursprung im unteren Calyx maior erheblich geringer als im oberen (i = 0,8; h = 0,6). Die Entfernung der beiden gröfseren Calyxerweiterungen von der Oberfläche ist im Durchschnitt folgende:

Medialer Punkt bis mediale Nierenkante					
	Ob. Cal. (k)	2,1	Unt. Cal. (l)	1,8
Lateraler Punkt bis laterale Nierenkante					
	Ob. Cal. (m)	2,3	„ „ (n)	2,2
Oberster Punkt bis oberen Pol	„ „ (o)	2,3		
Unterster Punkt bis unteren Pol			„ „ (p)	2,5
Ventraler Punkt bis Nierenvorderfläche					
	Ob. Cal. (q)	1,3	„ „ (r)	1,3
Dorsaler Punkt bis Nierenhinterfläche					
	Ob. Cal. (s)	1,2	„ „ (t)	1,3

Die kleineren Entfernungen des unteren Calyx maior sind vermutlich auf das geringere Volumen des unteren Poles im Vergleich zum oberen zurückzuführen.

Die Entfernung des Orificium ureteris pelvicum vom distalen Punkte der oberen und unteren Calyxerweiterung differierte stark. Sie betrug im Durchschnitt oben 5,3, unten 3,0. Abgesehen davon, dafs der obere Calyx maior an sich länger ist (s. o.), so ist zu berücksichtigen, dafs bei der oberen Strecke ein gröfserer Teil des Beckens mitgemessen wird als bei der unteren.

Der Sinus hat in kranio-kaudaler Ausdehnung die gröfste Länge von **6,4** (Tabelle II w), eine Strecke, die annähernd mit dem Abstand der distalen Punkte der beiden grofsen Calyxerweiterungen zusammenfällt; im Hilus ist seine Länge **(x) 2,7** (vergl. S. 100).

Am Schlufs danke ich Herrn Dr. Zondek für die Anregung zu dieser Arbeit und die freundliche Überweisung des Materials.

Lebenslauf.

Ich, Ernst Wolff, wurde am 17. März 1886 als Sohn des praktischen Arztes Berthold Wolff und seiner Ehefrau Eugenie, geb. Strassmann zu Guttentag in Oberschlesien geboren. Ich bin Jude. Bis zu meinem neunten Lebensjahre wurde ich von meinem Grofsvater in den Elementarfächern unterrichtet und trat Ostern 1895 in die Sexta des Köllnischen Gymnasiums zu Berlin ein, das ich Ostern 1905 mit dem Zeugnis der Reife verliefs. In den nächsten fünf Jahren widmete ich mich dem medizinischen Studium. Während dieser Zeit waren meine Lehrer:

in Berlin: die Herren Professoren Beitzke, Bumm, Bier, Engelmann, Flügge, Greef, Hertwig, His, Klapp, Langgard, Lesser, Nagel, Staehelin, Steyrer, Waldeyer, Wassermann, Ziehen;

in Freiburg: Hildebrand, Himstedt, Kiliani, v. Kries;

in München: v. Angerer, v. Bauer, v. Baeyer, Hoffmann, May, Neumayer, Pfaundler, Ruckert, v. Voit.

Im Juli 1910 bestand ich das Staatsexamen und bin seitdem als Medizinalpraktikant tätig.